COTCAN

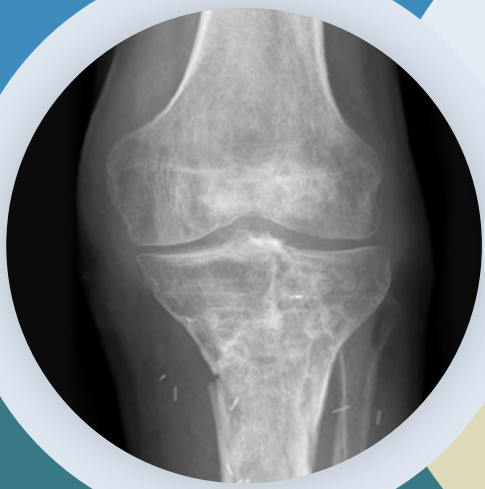

Revista de la Sociedad Canaria de Traumatología y Ortopedia.

VOLUMEN 6 - NÚMERO 1 - ABRIL 2026.
COTCAN.ORG

Edita: Sociedad Canaria de Traumatología y Ortopedia (COTCAN) Las Palmas de Gran Canaria, Las Palmas, España.

Diseño y maquetación: Proyectran®

© Copyright 2026 Sociedad Canaria de Traumatología y Ortopedia. Reservados todos los derechos. Esta publicación no puede reproducirse, almacenarse o transmitirse en forma alguna por medio de cualquier procedimiento ya sea éste mecánico, electrónico, de fotocopia, grabación o cualquier otro, sin el previo permiso escrito del Comité Editorial. La infracción de dichos derechos puede constituir un delito contra la propiedad intelectual.

La Revista de la Sociedad Canaria de Traumatología y Ortopedia no se hace responsable del contenido de los artículos publicados, por tratarse de la opinión de los autores, que asumen responsabilidad absoluta sobre sus escritos.

ISSN: 2660-860X

Comité editorial

EDITORES

Carlos Bravo Villalba
Beatriz Igual Pérez

COMITÉ EDITORIAL
JUNTA DIRECTIVA DE LA COTCAN

Ivan Beirutti Ruiz
Isidro Jiménez Jiménez
Juan Boluda Mengod
Pablo Caballero Belloch
Cristina Fernández
Ignacio Montesinos Pérez
Manuel de la Torre García
Enrique Verdier García

Sumario.

Editorial 05

CARLOS BRAVO VILLALBA 05

Resúmen del Congreso 2025 06

Infección aguda tras osteosíntesis de fractura: criterios actuales de manejo. 06
KUSHAL LAKHANI, PABLO CORRALES, PABLO S. CORONA

Fractura de pelvis en el paciente politraumatizado: manejo inicial en nuestro centro. 10
AZUCENA MARTÍN-HERRERO, JUAN BOLUDA-MENGOD, BEATRIZ OLÍAS-LÓPEZ.

Fracturas abiertas: manejo en urgencias. 14
BEATRIZ OLÍAS-LÓPEZ, EDUARDO MORALES-MATA, JUAN BOLUDA-MENGOD.

Osteomielitis crónica del desbridamiento a la clasificación. 17
PABLO CORRALES ÁLVAREZ, KUSHAL LAKHANI, PABLO S. CORONA.

Fractura de cadera: correcta selección del implante. 20
JORGE JUAN SIERRA SERRANO, MAXIMILIANO EUGENIO NEGRI.

Artroscopia de muñeca, ¿por dónde empiezo? 23
ISIDRO JIMÉNEZ, JONATHAN CABALLERO MARTEL, JOSÉ MEDINA.

Becas formativos Coctan

Bases para las Becas Coctan 2026 26

Editorial.

Burnout, vocación y cambio

Quiero aprovechar la visibilidad de este editorial para hacer una mención especial al artículo publicado en la edición de 2024 sobre el síndrome de burnout. En él, su autor, el Dr. Isidro Jiménez, expone los desafíos de una sociedad que nos exige una excelencia académica y técnica inalcanzable. Durante años, los profesionales hemos supeditado nuestro bienestar al éxito laboral, permitiendo que el agotamiento físico y emocional termine, inevitablemente, pasando factura.

Las huelgas recientes son el grito de una profesión que ha dicho "basta" al sacrificio silencioso. Ya no se protesta únicamente por mejoras salariales, sino por la salud mental de un colectivo en el que el burnout afecta a más de la mitad de sus miembros y las tasas de suicidio triplican la media nacional. Estas movilizaciones son la respuesta lógica al desgaste del que habla el autor: los médicos han dejado de aceptar que la excelencia clínica deba construirse sobre su propia ruina personal, rompiendo el tabú de la vulnerabilidad para exigir que el sistema cuide de quienes cuidan.

Esta transformación es especialmente visible en las nuevas generaciones de médicos, para quienes el concepto de "vocación" ya no es sinónimo de abnegación ciega. Las movilizaciones actuales son la respuesta directa de un colectivo que se niega a heredar un modelo de formación basado en el maltrato y la privación. Mientras que a las promociones anteriores se las educó en una cultura de la infalibilidad —que obligaba a ignorar el cansancio—, los médicos más jóvenes lideran un cambio de paradigma: entienden que aprender no es sufrir y que la pericia técnica no debe cimentarse en guardias interminables que anulan la vida privada. Para ellos, la salud mental es una prioridad no negociable y reclaman un sistema donde el prestigio de la bata blanca no se pague con la propia salud.

Es imperativo comprender que este agotamiento estructural no solo impacta en la salud del médico, sino que está secando el motor de la innovación. La falta de interés científico y las pocas ganas de publicar no son fruto de la desidia, sino un síntoma más del burnout: la despersonalización y el cinismo académico. Un profesional que lucha por sobrevivir difícilmente podrá dedicar su energía a la excelencia académica que el futuro de la medicina nos demanda.

Más allá de esta necesaria reflexión social, el contenido científico de este número refleja las principales corrientes discutidas en nuestro último encuentro. En el ámbito de la patología séptica, se consolida un giro hacia un manejo más agresivo y multidisciplinar mediante desbridamientos radicales y el uso de fijación externa circular. Por su parte, en el tratamiento del paciente politraumatizado y las urgencias, la tendencia actual prioriza la estabilización mecánica temprana. Finalmente, en cuanto a la cirugía reconstructiva y artroscópica, se observa una evolución hacia la precisión mediante la planificación prequirúrgica y la formación reglada en técnicas mínimamente invasivas.

Superar el agotamiento estructural pasa también por reencontrarnos con el lado creativo de nuestra profesión. Desde el comité editorial, los animamos a seguir enriqueciendo la revista de la COTCAN con sus experiencias y trabajos científicos. Su rigor y sus aportaciones son, en última instancia, lo que garantiza el futuro de la cirugía ortopédica y traumatológica en nuestra región.

Carlos Bravo Villalba
JEFE DE SERVICIO DEL HOSPITAL UNIVERSITARIO NTRA. SRA. DE LA CANDELARIA
EDITOR REVISTA DE LA SOCIEDAD CANARIA DE ORTOPEDIA Y TRAUMATOLOGÍA

Infección aguda tras osteosíntesis de fractura: criterios actuales de manejo.

KUSHAL LAKHAN[1,2], PABLO CORRALES[1], PABLO S. CORONA[3].
1 - SERVICIO DE CIRUGÍA ORTOPÉDICA Y TRAUMATOLOGÍA. HOSPITAL UNIVERSITARIO NUESTRA SEÑORA DE LA CANDELARIA. TENERIFE, ESPAÑA.
2 - UNIDAD DE TRAUMA DE ALTA COMPLEJIDAD Y CIRUGÍA DE SECUELAS. HOSPITAL UNIVERSITARIO NUESTRA SEÑORA DE LA CANDELARIA. TENERIFE, ESPAÑA.
3 - UNIDAD DE CIRUGÍA SÉPTICA OSTEOARTICULAR. HOSPITAL UNIVERSITARI VALL D'HEBRON. BARCELONA, ESPAÑA.

REV SOC CAN TRAUMATOL ORTOP. 2026; 6 (1): 6 - 9

Introducción.

La infección relacionada con fracturas (fracture-related infection, FRI) constituye uno de los escenarios potencialmente más complejos de la Cirugía Ortopédica y Traumatología, asociándose a elevada morbilidad funcional y un importante impacto socioeconómico. A pesar de su relevancia clínica, históricamente ha existido una notable heterogeneidad en su definición y tratamiento, dificultando la estandarización de estrategias terapéuticas.

Durante años, gran parte del manejo de la FRI se extrapoló de los conceptos de infección periprotésica. Aunque ambas entidades comparten una fisiopatología basada en la formación de biofilm bacteriano, representan escenarios clínicos diferentes, con objetivos terapéuticos propios. En la FRI, el propósito fundamental es lograr la consolidación de la fractura en ausencia de osteomielitis, sin la dependencia permanente del implante característica de la cirugía protésica.

Criterios de Consenso (Metsemakers y McNally, 2018).

En 2018, el consenso liderado por Metsemakers y McNally estableció una definición clara de FRI, considerando criterios confirmatorios la presencia de fístula, exposición de material de osteosíntesis o pus, así como criterios microbiológicos e histológicos. Esta estandarización ha permitido una mejor interpretación de la evidencia científica y una mayor coherencia en los resultados publicados.

AUTOR PARA CORRESPONDENCIA:
KUSHAL LAKHANI, MD.

UNIDAD DE TRAUMA DE ALTA COMPLEJIDAD Y CIRUGÍA DE SECUELAS (UTACS). HOSPITAL UNIVERSITARIO NUESTRA SEÑORA DE LA CANDELARIA. TENERIFE, ESPAÑA.

EMAIL: TRAUMATOLOGÍA.LAKHANI@GMAIL.COM

Fisiopatología y Ciclo del Biofilm.

Desde el punto de vista fisiopatológico, la formación de biofilm es el elemento clave. En fases iniciales, las bacterias se encuentran en estado planctónico, con adhesión reversible al implante, constituyendo una ventana terapéutica en la que el tratamiento quirúrgico precoz asociado a antibioterapia puede resultar efectivo. Con el paso del tiempo, el biofilm madura, las bacterias adoptan un estado sésil y la erradicación se vuelve considerablemente más compleja, evolucionando hacia una infección crónica.

Estrategias de Manejo del Implante.

Clásicamente, la decisión de retener o retirar el implante se basaba casi exclusivamente en criterios temporales. Sin embargo, actualmente se reconoce que el tiempo por sí solo no resulta suficiente, ya que la formación de biofilm varía según el patógeno y el entorno biológico. Las primeras series publicaron tasas de éxito superiores al 90% tras procedimientos de desbridamiento, antibioterapia y retención del implante (DAIR). No obstante, estudios más recientes, con definiciones estrictas de curación, muestran tasas reales de éxito cercanas al 50%. Factores como el tabaquismo, la inestabilidad del montaje y la ausencia de consolidación se asocian a peores resultados, mientras que el uso de antibióticos locales, la fijación externa y la optimización de partes blandas se relacionan con mejores tasas de control de la infección.

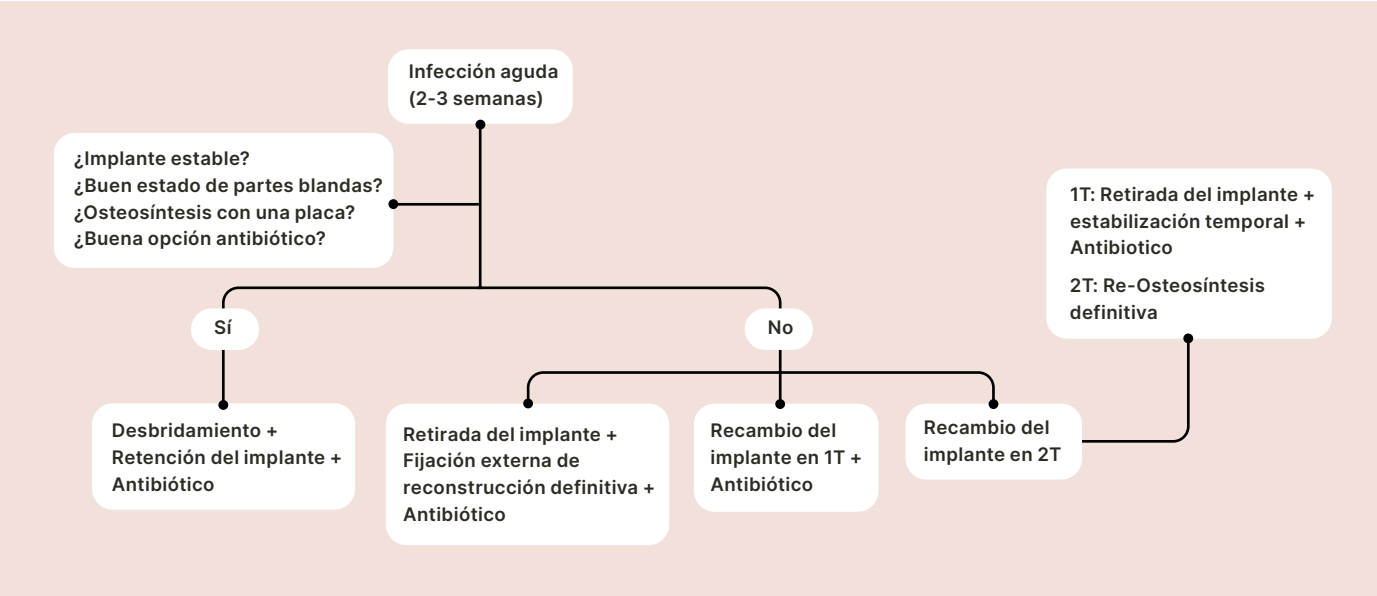

FIGURA 1. ALGORITMO DE MANEJO DE INFECCIÓN AGUDA TRAS OSTEOSÍNTESIS DE FRACTURA.

En la práctica clínica, la retención del implante debe reservarse a situaciones donde concurren simultáneamente cuatro condiciones: osteosíntesis estable, partes blandas en buen estado, fijación mediante placa y disponibilidad de antibioterapia eficaz frente al patógeno aislado. En ausencia de cualquiera de estos criterios, se recomienda la retirada del material.

Diversos algoritmos recientes coinciden en indicar la retirada sistemática del implante en presencia de clavos intramedulares, fracturas abiertas, inestabilidad mecánica, compromiso de partes blandas, deterioro fisiológico del paciente o patógenos de difícil erradicación. En estos escenarios, la fijación externa circular de reconstrucción representa una alternativa eficaz, permitiendo control infeccioso y consolidación ósea de forma definitiva.

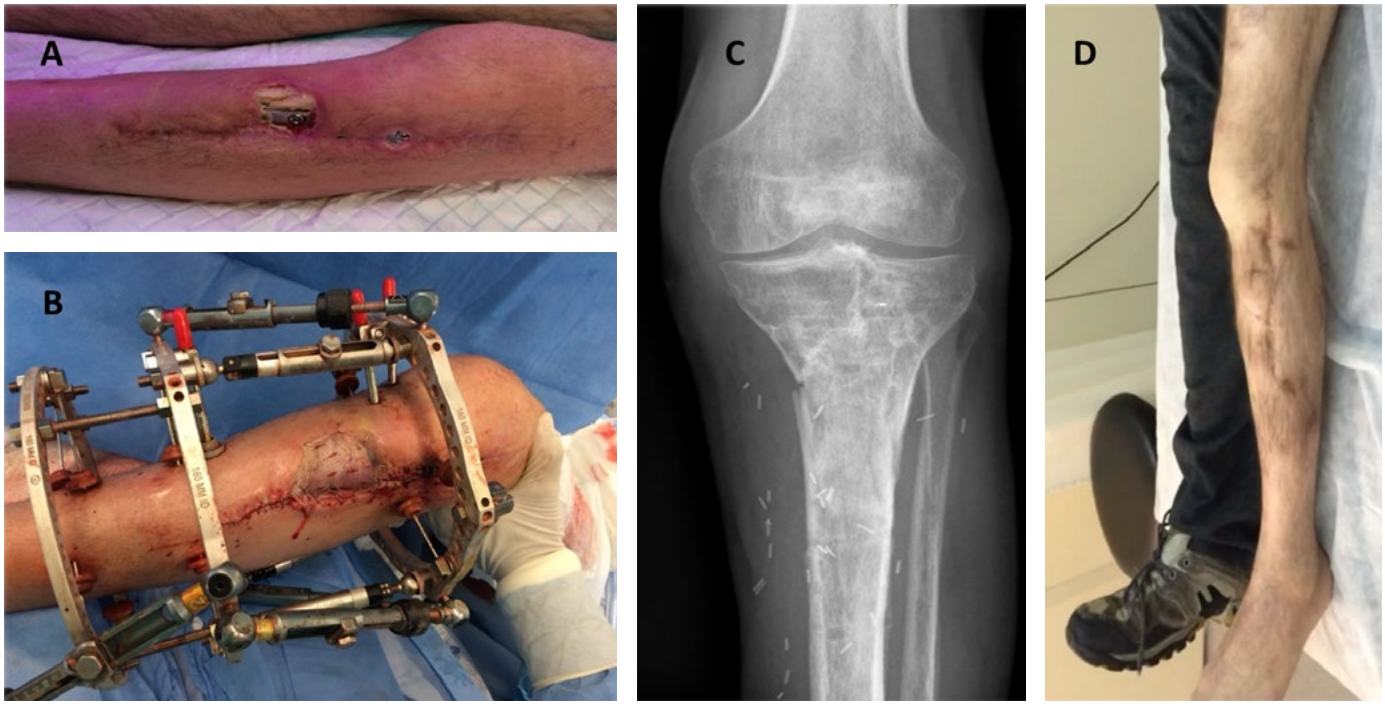

FIGURA 2. A. PACIENTE VARÓN DE 40 AÑOS QUE SUFRE FRI AGUDA TRAS OSTEOSÍNTESIS DE FRACTURA DE MESETA TIBIAL ASOCIADO A DEFECTO DE COBERTURA DE PARTES BLANDAS. B. SE PROCEDE A RETIRADA DE MATERIAL DE OSTEOSÍNTESIS, DESBRIDAMIENTO, MANEJO DEL ESPACIO MUERTO, RECONSTRUCCIÓN DE PARTES BLANDAS Y APLICACIÓN DE FIJADOR EXTERNO CIRCULAR COMO TRATAMIENTO DEFINITIVO. C Y D. RADIOGRAFÍA DE CONTROL E IMAGEN CLÍNICA TRAS LA RETIRADA DEL FIJADOR EXTERNO CIRCULAR, QUE DEMUESTRAN UNA CONSOLIDACIÓN DE LA FRACTURA Y REMISIÓN DE LA INFECCIÓN.

Conclusión.

En conclusión, la infección aguda tras osteosíntesis de fractura requiere un enfoque diferenciado de la infección protésica. La retención del implante debe considerarse una excepción más que una norma, reservada a casos estrictamente seleccionados. La correcta valoración mecánica, biológica y microbiológica, junto con un abordaje multidisciplinar, constituye la base para optimizar resultados en esta compleja patología.

Bibliografía.

1. Metsemakers WJ, Morgenstern M, McNally MA, et al. Fracture-related infection: A consensus on definition from an international expert group. Injury 2018;49:505–510.

2. Alt V, McNally M, Wouthuyzen-Bakker M, Metsemakers WJ, Marais L, Zalavras C, et al. The FRI classification– A new classification of fracture-related infections. Injury. 2024;55(11):111831.

3. Corona PS, Lakhani K. Infección tras osteosíntesis en tobillo y pilón tibial. Algoritmos básicos de decisión terapéutica en patología de pie y tobillo. Editorial Imaidea. 2025. ISBN: 9788494395390.

4. Metsemakers W-J, Morgenstern M, Senneville E, et al. General treatment principles for fracture-related infection: Recommendations from an international expert group. Arch Orthop Trauma Surg. 2020;140(8):1013–1027.

5. Corona PS, Pujol O, Vicente M, Ricou E, et al. Outcomes of two circular external fixation systems in the definitive treatment of acute tibial fracture related infections. Injury. 2022;53(10):3438-3445.

Fractura de pelvis en el paciente politraumatizado: manejo inicial en nuestro centro.

AZUCENA MARTÍN-HERRERO[1], JUAN BOLUDA-MENGOD[1],
BEATRIZ OLÍAS-LÓPEZ[1]
1- HOSPITAL UNIVERSITARIO CANARIAS, LA LAGUNA, TENERIFE, ESPAÑA.

REV SOC CAN TRAUMATOL ORTOP. 2026; 6 (1): 10 - 13

Introducción.

El correcto manejo inicial de la fractura de pelvis en el paciente politraumatizado es clave para reducir la mortalidad y morbilidad asociada a estas lesiones. La hemorragia es la causa principal de mortalidad precoz (hora dorada) asociada al traumatismo pélvico, siendo actualmente considerada como una "causa de muerte potencialmente evitable". La mortalidad tardía (días / semanas) por fallo multiorgánico, fallo respiratorio (SDRA) o sepsis, también presenta relación directa con el manejo inicial en las primeras horas. En este sentido, ha demostrado beneficio el concepto de "Regional Trauma System" y la derivación directa desde extrahospitalaria al "centro útil" (centro que dispone de todos los recursos personales y materiales para resolver todas las posibles patologías traumáticas del paciente de forma definitiva) para el manejo temprano, protocolizado, integral, multidisciplinar y especializado de estos pacientes. En este artículo revisamos puntos clave del manejo inicial y las tendencias actuales en nuestro centro.

Prioridades en el paciente con fractura de pelvis.

Las actuaciones en el paciente politraumatizado deben ser consecuentes con el orden de prioridades básico: "salvar la vida" – "salvar el miembro" – "salvar la función". El manejo debe ser integral y basado en el protocolo ATLS. En el manejo inicial de las fracturas de pelvis, el control del shock hemorrágico es el punto clave para evitar la mortalidad precoz y prevenir la mortalidad tardía. Las fracturas abiertas (expuestas) de pelvis son una situación especial con una mortalidad históricamente del 50% (principalmente por hemorragia masiva), sin embargo, con un manejo adecuado, las series actuales presentan una mortalidad del 23,7% (4-45%). En el caso de fracturas abiertas (piel, recto, vagina) o rotura vesical intraperitoneal (riesgo de peritonitis) se añade el riesgo de mortalidad por sepsis. Estas lesiones requerirán antibioterapia precoz (idealmente desde extrahospitalaria), identificación temprana (tacto rectal y vaginal, inspección circunferencial), así como su manejo urgente cuando el paciente esté estabilizado hemodinámicamente: desbridamiento especializado, colostomía (en colon transverso), derivación urinaria o reparación vesical. Controladas las amenazas vitales por hemorragia o sepsis, y en ausencia de otras lesiones que amenacen la viabilidad de un miembro, el foco pasará al manejo de lesiones urgentes que amenazan la función (Figura 1).

AUTOR PARA CORRESPONDENCIA:
JUAN BOLUDA-MENGOD

UNIDAD DE TRAUMA, SERVICIO COT, HOSPITAL UNIVERSITARIO CANARIAS. CARRETERA OFRA S/N, 38320, LA LAGUNA, TENERIFE

EMAIL: JUANBOLUDACOT@GMAIL.COM

Atención extrahospitalaria y manejo inicial en urgencias.

La revisión primaria (ABCDE) del protocolo ATLS busca identificar y tratar las lesiones letales. En el manejo del shock hemorrágico (letra C), los puntos clave son la resucitación hemostática (reponer sangre y control de la coagulopatía) e identificar y tratar las "5+1 fuentes de sangrado" (tórax, abdomen, pelvis, retroperitoneo, huesos largos y heridas sangrantes). El concepto de "damage control resuscitation (DCR)", buscando una hipotensión permisiva, es útil en ausencia de traumatismo craneoencefálico (TCE). El manejo de la coagulopatía con el uso de ácido tranexámico (TXA) en el medio extrahospitalario, el inicio inmediato del protocolo de transfusión masiva (PTM 1:1:1), la administración de fibrinógeno y el uso de pruebas viscoelásticas (TEG / ROTEM), han demostrado mejorar la supervivencia en pacientes con sospecha de sangrado masivo. Por otro lado, el uso de la faja pélvica desde el medio extrahospitalario presenta un grado de recomendación 1A. Estas estrategias de resucitación

Prioridades en el Paciente con Fractura de Pelvis:		Prehospitalaria Ambulancia Activar Código Politrauma	→ TRASLADO DIRECTO A HOSPITAL ÚTIL Sala de Urgencias	Quirófano / Angiorx
1. VIDA 1.1 HEMORRAGIA (Mortalidad Precoz)	Manejo General ATLS ®	Tranexámico (TXA 2g)	Resucitación Hemostática (Reponer Sangre y Control Coagulopatía): - DCR - PTM 1:1:1 - TXA - Fibrinógeno - Calcio In extremis: REBOA?	Control de otras Fuentes de Sangrado - Rx Hemotórax → Tubo tórax → >1,5 L: Toracotomía? - FAST ⊕ → 1º Laparotomía supraumbilical (con faja) HD Inestable: Packing RP (con faja) → Angio? HD Estabilizado → TC → Angio? HD Inestable + Fractura Abierta: 1º Packing RP → Revisión herida → Angio?
	Específico Pelvis	Faja Pélvica (Estabilización Mecánica 24-36h)		
	Fractura Abierta ¡Mayor mortalidad!	Empaquetar Herida +Faja Pélvica		
1.2 SEPSIS / INFECCIÓN (Mortalidad Tardía)	Fractura Abierta	Antibiótico	Sepsis Urgente (HD Estable / Estabilizado): Cutáneo: Zonas Faringer → Desbridamiento agresivo (Cirujano Pelvis) Tacto Vaginal y Rectal → Colostomía en Jones tipo III (Herida perianal o rectal + Fr. Pelvis Inestable)	
	Les. Urológicas		Ver meato + Sonda urinaria (Urología 1 intento) → Sonda/Talla suprapública alta Reparar Vejiga Intraperitoneal (Riesgo Peritonitis)	
2. FUNCIÓN			Urgente / Temprano (HD Estable / Estabilizado) Control de Daños vs Safe Definitive Surgery (36h)	• Luxaciones. Reducción • Estabilización Mecánica Provisional vs Definitiva • Temprano: Manejo/Reparación partes blandas • Temprano: Reparar Vejiga Extraperitoneal • Lesión Neurológica Compresiva: Descomprimir • Fragmentos intraarticulares acetábulo: Cirugía

FIGURA 1

adecuada y faja pélvica pueden lograr el control de la hemorragia pélvica en muchos de los pacientes por autotamponamiento. Sin embargo, algunos pacientes requerirán técnicas específicas adicionales como packing pélvico retroperitoneal y/o angioembolización. El uso del balón intraaórtico (REBOA) es controvertido, pero puede ser útil en pacientes in extremis, especialmente en el contexto de fracturas abiertas severas con sangrado masivo, como método temporal para llegar a quirófano. El empaquetamiento de la herida y la colocación de la faja pélvica encima es el método inicial recomendado en estas lesiones expuestas.

Manejo específico del trauma pélvico.

A – "Assessment" (evaluación): Paciente y Fractura:
La información del paciente más relevante que condicionará nuestra estrategia será la condición clínica (estable – borderline – inestable – in extremis) y la presencia o ausencia de FAST positivo, TCE grave o trauma torácico grave. La información realmente clave respecto a la fractura se limita a presencia ("pelvis positiva") o ausencia ("pelvis negativa"), ya que cualquier fractura pélvica puede ser causa de inestabilidad hemodinámica. Otros puntos relevantes serán: mecánicamente estable o inestable (Tile A, B, C), fractura cerrada o expuesta (zonas de Faringer y clasificación de Jones), y presencia o ausencia de sangrado arterial en el TC (solo si el paciente está estabilizado). La clasificación precisa de la fractura no es relevante en este momento salvo en el paciente hemodinámicamente estable.

B – "Binder & Blood products"
(Faja pélvica y productos sanguíneos):
La faja pélvica y la resucitación hemostática constituyen la primera línea de tratamiento en el paciente inestable. La respuesta hemodinámica y las lesiones asociadas determinarán los siguientes pasos. El fijador externo no incrementa el control hemodinámico ni mecánico respecto a la faja pélvica, por lo que actualmente éste no debe suponer de forma aislada el motivo de cirugía emergente. En pacientes estables hemodinámicamente y con pruebas de imagen negativas, estas deben repetirse sin faja para descartar lesiones enmascaradas por la reducción que produce la faja pélvica.

C – Control directo del sangrado:
En pacientes hemodinámicamente inestables o in extremis tras la correcta resucitación inicial, el packing pélvico retroperitoneal es una técnica rápida y efectiva para

el control directo del sangrado pélvico. Esta técnica busca el control de la "pelvis como un órgano en conjunto" actuando a nivel del sangrado óseo, venoso y arterial. La arteriografía (y embolización) está indicada en pacientes estables o estabilizados con presencia de sangrado arterial en el TC, o tras la realización del packing si el paciente continúa inestable. La presencia conjunta de FAST positivo (abdomen), "pelvis positiva" (fractura cerrada) e inestabilidad hemodinámica, supone la indicación de realizar primero una laparotomía supraumbilical y posteriormente si continúa inestable realizar el packing pélvico retroperitoneal (desde 4 cm infraumbilical). Las incisiones separadas permiten mantener la presión intrapélvica. Ambos procedimientos deben hacerse con la faja pélvica puesta, pudiendo descender ésta a la altura de los muslos. En casos de sangrado abdominal y pélvico, pero en presencia de fractura expuesta severa de pelvis, podría ser beneficioso empezar por el packing pélvico (mayor riesgo de ser la causa principal de sangrado).

D – "Partes blanDas": Fractura expuesta, Morel-Lavallée y lesiones urológicas:
El manejo de fracturas abiertas, además de lo comentado, debe seguir los principios de cualquier fractura abierta, pero en este caso el desbridamiento y la reconstrucción de partes blandas deben realizarse por cirujanos especializados (idealmente de forma temprana). Las lesiones tipo Morel-Lavallée son frecuentes en arrollamientos y precisan desbridamiento temprano.
Las lesiones urológicas asociadas son frecuentes. Identificar y registrar la presencia de sangre en el meato urinario es el primer paso. La guía de la "European Association of Urology" publicada en 2025, recomienda un intento de sondaje urinario (por especialista), ya que éste sería el tratamiento principal en la mayoría de las lesiones uretrales o vesicales extraperitoneales. La talla vesical debe ser alta sin condicionar el abordaje de Pfannenstiel. La rotura vesical extraperitoneal se recomienda reparar si se va a realizar una fijación interna de la fractura para reducir el riesgo de infección local. Sin embargo, las roturas vesicales intraperitoneales sí suponen una urgencia quirúrgica por el riesgo de peritonitis.

E – Exploración neurológica:
En el paciente consciente y hemodinámicamente estable, es fundamental el diagnóstico de lesiones neurológicas asociadas, especialmente la presencia de lesiones compresivas radiculares (liberación urgente de fragmentos óseos), o la presencia de síndrome de cauda equina asociado a fracturas en H o U de sacro (reducción y fijación temprana).

Estabilización mecánica.

La faja pélvica constituye el método inicial de estabilización mecánica, siendo equivalente al fijador externo. Se recomienda además atar los tobillos en rotación interna. La limitación temporal de la faja pélvica (24-36 horas) por riesgo de complicaciones cutáneas, hace necesaria la conversión temprana a fijación interna o externa en fracturas inestables. En nuestro centro ha disminuido el uso de fijadores externos, optando si es posible por estrategias de fijación interna definitiva temprana. En pacientes hemodinámicamente estables o estabilizados, la estrategia de "Safe Definitive Surgery" o "Early Appropriate Care", realizando la cirugía definitiva en las primeras 36 horas, ha demostrado beneficio clínico. En pacientes hemodinámicamente inestables, la colocación de fijador externo (preferiblemente supraacetabular) tras la realización del packing pélvico es un método seguro (control de daños). Sin embargo, en casos seleccionados y realizado siempre por un equipo experto, en nuestro centro planteamos el concepto de "Fast Osteosynthesis", que hemos definido como la fijación interna rápida (10-15 minutos) tras la realización del packing pélvico. A las 48 horas deben retirarse las compresas del packing pélvico por lo que podemos revisar o aumentar la osteosíntesis inicial. Las opciones de fijación percutánea de urgencia también puede ser un método especializado útil de estabilización definitiva o temporal en casos seleccionados.

Derivación desde otro centro.

Se recomienda la consulta temprana del caso, siendo relevante aportar también toda la información relativa a otras lesiones asociadas y procedimientos realizados. En fracturas inestables de pelvis, si el traslado se va a realizar en las primeras 12-24 horas puede trasladarse con faja pélvica, en caso contrario se recomienda derivar con fijador externo. Las fracturas de acetábulo no precisan fijador externo, pero se recomienda colocar tracción trans-esquelética (sin férula de Braun) previo al traslado.

Conclusiones.

El manejo inicial de las fracturas de pelvis en el paciente politraumatizado requiere una actuación integral, multidisciplinar y especializada. La logística, medios y experiencia son factores determinantes para realizar una actuación quirúrgica temprana adecuada.

Bibliografía.

1. Rossaint R, Afshari A, Bouillon B, Cerny V, Cimpoesu D, Curry N, et al. The European guideline on management of major bleeding and coagulopathy following trauma: sixth edition. Crit Care. 2023 Mar 1;27(1):80. doi: 10.1186/s13054-023-04327-7. PMID: 36859355; PMCID: PMC9977110.

2. Suzuki T, Smith WR, Moore EE. Pelvic packing or angiography: competitive or complementary? Injury. 2009 Apr;40(4):343-53. doi: 10.1016/j.injury.2008.12.006. Epub 2009 Mar 17. PMID: 19278678.

3. Coccolini F, Stahel PF, Montori G, Biffl W, Horer TM, Catena F, et al. Pelvic trauma: WSES classification and guidelines. World J Emerg Surg. 2017 Jan 18;12:5. doi: 10.1186/s13017-017-0117-6. PMID: 28115984; PMCID: PMC5241998.

4. Zhang D, Zhang GZ, Peng Y, Zhang SW, Li M, Jiang Y, Zhang L. Pelvic packing or endovascular interventions: Which should be given priority in managing hemodynamically unstable pelvic fractures? A systematic review and a meta-analysis. Surg Open Sci. 2024 Mar 28;19:146-157. doi: 10.1016/j.sopen.2024.03.016. PMID: 38721524; PMCID: PMC11077165.

5. Mi M, Kanakaris NK, Wu X, Giannoudis PV. Management and outcomes of open pelvic fractures: An update. Injury. 2021 Oct;52(10):2738-2745. doi: 10.1016/j.injury.2020.02.096. Epub 2020 Feb 21. PMID: 32139131.

6. Kitrey ND et al. EAU guidelines on urological trauma 2025. European Association of Urology Guidelines Office; 2025. Available from: https://uroweb.org/guidelines/urological-trauma

7. Vallier HA, Cureton BA, Ekstein C, Oldenburg FP, Wilber JH. Early definitive stabilization of unstable pelvis and acetabulum fractures reduces morbidity. J Trauma. 2010 Sep;69(3):677-84. doi: 10.1097/TA.0b013e3181e50914. PMID: 20838139.

8. Devaney GL, Bulman J, King KL, Balogh ZJ. Time to definitive fixation of pelvic and acetabular fractures. J Trauma Acute Care Surg. 2020 Oct;89(4):730-735. doi: 10.1097/TA.0000000000002860. PMID: 33017134; PMCID: PMC7535089.

Fracturas abiertas: Manejo en urgencias.

BEATRIZ OLÍAS-LÓPEZ[1], EDUARDO MORALES-MATA[1], JUAN BOLUDA-MENGOD[1]
1- UNIDAD DE TRAUMA, SERVICIO DE TRAUMATOLOGÍA Y CIRUGÍA ORTOPÉDICA, HOSPITAL UNIVERSITARIO DE CANARIAS, SANTA CRUZ DE TENERIFE, ISLAS CANARIAS, ESPAÑA

REV SOC CAN TRAUMATOL ORTOP. 2026; 6 (1): 14 - 16

Introducción.

Las fracturas abiertas constituyen una urgencia traumatológica, cuyo manejo inicial condiciona de forma directa el pronóstico funcional y el riesgo de complicaciones, especialmente la infección y la pseudoartrosis. El tratamiento debe **orientarse a tres objetivos interdependientes: prevenir** la **infección**, favorecer la **consolidación ósea** y **recuperar la función** del miembro afectado[1,2].

Manejo inicial en urgencias.

En el manejo inicial **en urgencias**, es esencial no irrigar ni exponer la fractura de forma sistemática, ya que estas maniobras aumentan el riesgo de infección. Por el contrario, se recomienda retirar la contaminación grosera, cubrir la herida con compresas estériles húmedas, documentar la lesión mediante fotografía, valorar el estado neurovascular distal y aplicar una inmovilización provisional. La exploración, desbridamiento y posterior lavado de la herida deben realizarse en quirófano[1,2,3].

Antibioterapia sistémica y local.

La **antibioterapia** sistémica precoz ha demostrado mejorar el pronóstico (idealmente durante el traslado al hospital, o en **menos de 3 horas**). En general, se recomienda el uso de Cefazolina 2g/8h y Gentamicina 5mg/kg/24h (una sola dosis diaria), manteniendo ambas hasta 24 horas tras el cierre primario. La antibioterapia local carece todavía de evidencia suficiente para recomendar su uso sistemático[1,2].

AUTOR PARA CORRESPONDENCIA:
BEATRIZ OLÍAS LÓPEZ

UNIDAD DE TRAUMA, SERVICIO COT, HOSPITAL UNIVERSITARIO DE CANARIAS. CARRETERA OFRA S/N, 38320, LA LAGUNA, TENERIFE.

EMAIL: BEA.OLIAS.LOPEZ.PPT@GMAIL.COM

Desbridamiento quirúrgico.

El **desbridamiento** quirúrgico constituye el pilar fundamental del tratamiento. Debe realizarse en quirófano, preferiblemente por equipos ortoplásticos experimentados. La ampliación de la herida se recomienda hacer siguiendo las líneas de fasciotomía, eliminando todo el tejido contaminado o desvitalizado, incluidos los fragmentos óseos sin adhesión de partes blandas (tug test). En casos seleccionados con defectos óseos puede ser útil el uso de espaciadores de cemento con antibiótico. Las guías actuales recomiendan un desbridamiento inmediato en lesiones muy contaminadas o con compromiso neurovascular, en las primeras 12 horas en traumatismos de alta energía y antes de 24 horas en el resto de fracturas abiertas. El tiempo hasta el desbridamiento no se asocia de forma independiente con la tasa de infección, siendo más determinante la calidad del procedimiento[1,2,3].

Estabilización ósea y manejo de partes blandas.

La **estabilización** ósea y de las partes blandas es otro paso esencial en el manejo inicial. Puede realizarse mediante fijación externa o interna, según el grado de contaminación de la fractura, la lesión de partes blandas y la estrategia de cobertura. Aunque la fijación interna inicial puede ser beneficiosa tras un desbridamiento adecuado, la fijación externa continúa siendo el método más seguro[1,2]. La terapia de presión negativa es una opción eficaz como medida temporal para controlar el exudado, reducir la colonización bacteriana y favorecer la granulación[4].

Cierre y cobertura de la herida

El cierre precoz de la herida es clave para reducir complicaciones. Siempre que sea posible, debe realizarse un cierre primario sin tensión, especialmente en fracturas articulares y en lesiones poco contaminadas. En otros casos se recurre al cierre diferido o a la cobertura mediante colgajos locales o libres, en estrecha colabo-

ración con cirugía plástica. La evidencia indica que la cobertura ideal debería realizarse antes de las 72 horas, dado que a partir del séptimo día el riesgo de infección aumenta de forma significativa5. En nuestro medio, la cobertura debería realizarse dentro de los primeros 7 días, utilizando la estrategia fix and flap, que combina la osteosíntesis definitiva y la cobertura de partes blandas, en un único acto quirúrgico (Figura 1).

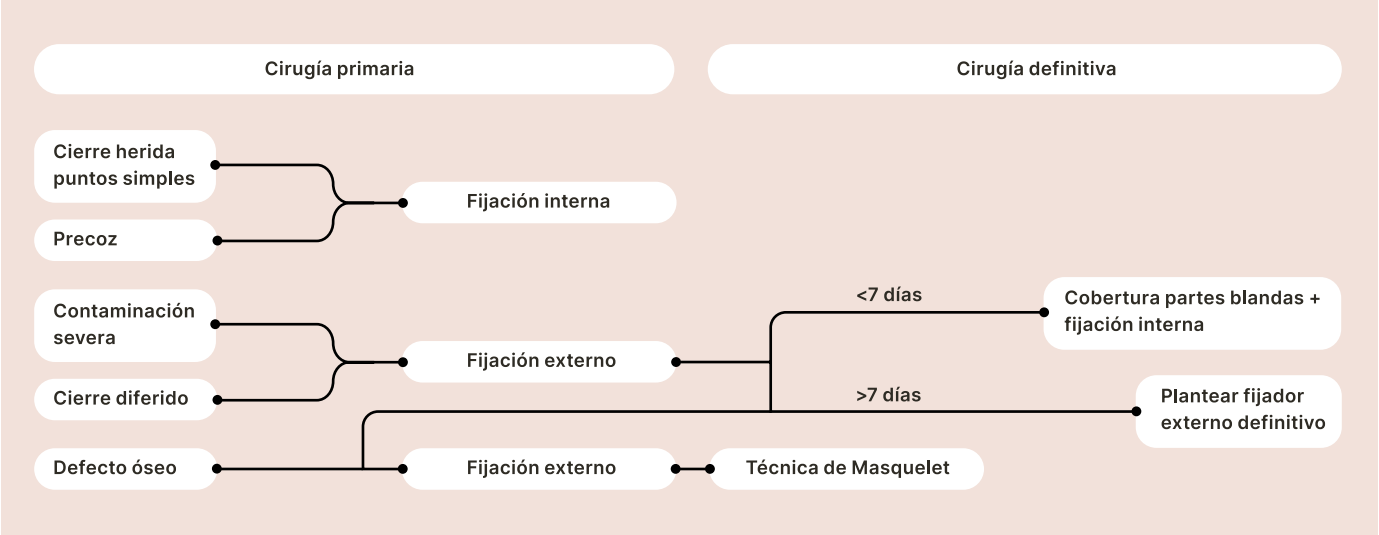

FIGURA 1: ALGORITMO DE ESTABILIZACIÓN ÓSEA Y COBERTURA DE PARTES BLANDAS EN EL MANEJO ÓPTIMO DE FRACTURAS ABIERTAS.

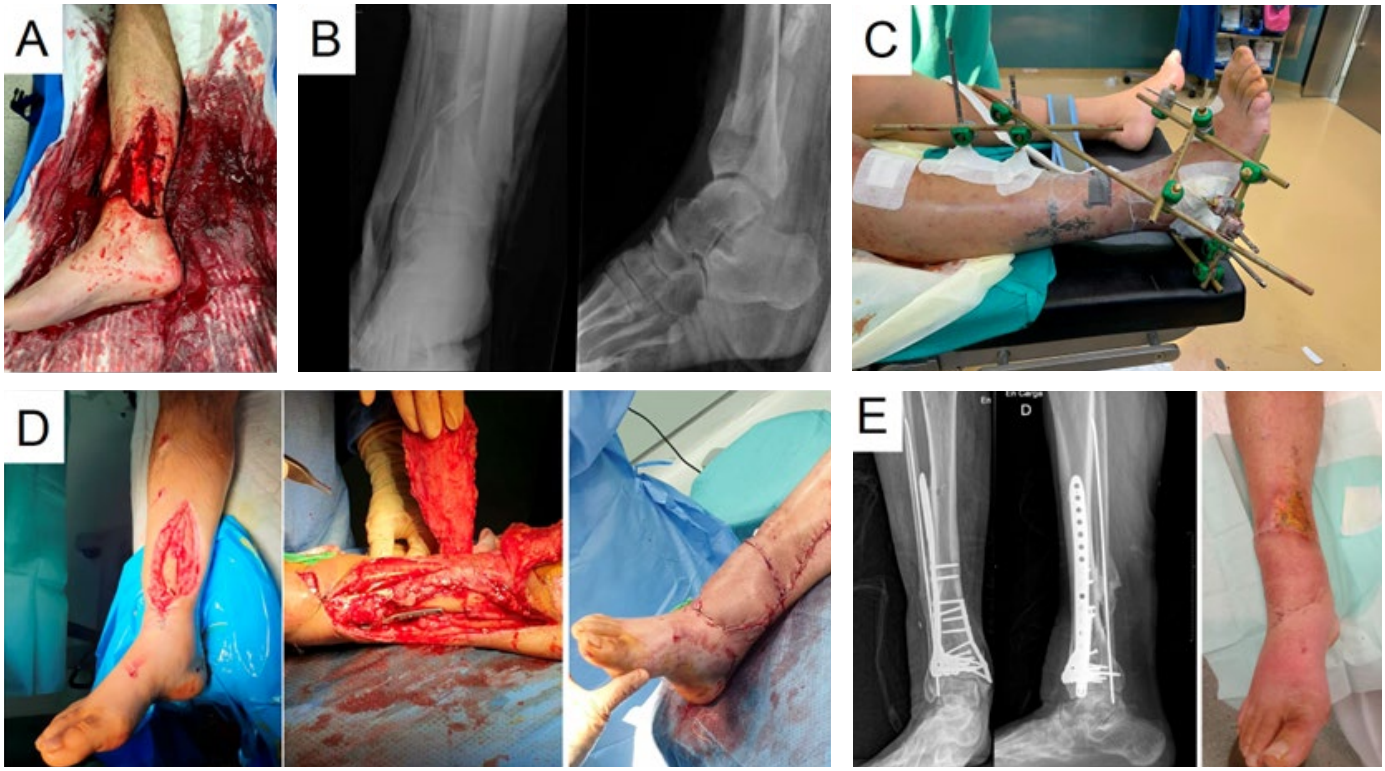

FIGURA 2: EJEMPLO DE FRACTURA ABIERTA DE PILÓN TIBIAL TRATADA MEDIANTE LA ESTRATEGIA "FIX AND FLAP". A: IMAGEN CLÍNICA INICIAL QUE MUESTRA LA LESIÓN DE PARTES BLANDAS EN LA REGIÓN ANTEROMEDIAL METAFISARIA DE TIBIA. B: RADIOGRAFÍAS ANTEROPOSTERIOR Y LATERAL QUE EVIDENCIAN UNA FRACTURA METAFISOEPIFISARIA DE PILÓN TIBIAL ASOCIADA A FRACTURA TRANSVERSA DE PERONÉ. C: IMAGEN CLÍNICA TRAS EL DESBRIDAMIENTO INICIAL, ESTABILIZACIÓN TEMPORAL CON FIJADOR EXTERNO Y COBERTURA TEMPORAL CON TERAPIA DE PRESIÓN NEGATIVA. D: IMAGEN INTRAOPERATORIA CON DETALLE DE COLGAJO SURAL DE FLUJO RETRÓGRADO REALIZADO POR EL EQUIPO DE CIRUGÍA PLÁSTICA, ASÍ COMO EL MATERIAL DE OSTEOSÍNTESIS DEFINITIVO. E: RADIOGRAFÍA DE CONTROL EN CARGA A LOS TRES AÑOS, EN LA QUE SE OBSERVA CONSOLIDACIÓN ÓSEA COMPLETA Y ADECUADA CICATRIZACIÓN DE LAS PARTES BLANDAS, SIN COMPLICACIONES ASOCIADAS.

Bibliografía.

1. Ortega-Briones A, Lovic A, et al. Guía de manejo multidisciplinar de fracturas abiertas. 1ª ed. Madrid 2024 SBN: 978 84 17309 30 5. Disponible en: https://www.secot.es/media/docs/publicaciones/GUIA_DE_MANEJO_MULTIDISCIPLINAR_FRACTURAS_ABIERTAS.pdf. Accedido 2026 Jan 26.

2. Eccles S, Handley B, Khan U, Nanchahal J, Nayagam S, McFadyen I, et al. Standards for the Management of Open Fractures. 1st ed. Oxford: Oxford University Press; 2020.

3. Foote CJ1, Tornetta P2, Reito A3, Al-Hourani K4, Schenker M5, Bosse M6, Coles CP7, Bozzo A8, Furey A9, Leighton R10, GOLIATH Investigators. A Reevaluation of the Risk of Infection Based on Time to Debridement in Open Fractures: Results of the GOLIATH Meta-Analysis of Observational Studies and Limited Trial Data. J Bone Joint Surg Am. 2021;103(3):265-273. PMID: 33298796.

4. Evidence review for negative pressure wound therapy for temporary closure of open fractures: Fractures (complex): assessment and management: Evidence review A. London: National Institute for Health and Care Excellence (NICE); 2022

5. Jenkinson RJ, Kiss A, Johnson S, Stephen DJ, Kreder HJ. Delayed wound closure increases deep- infection rate associated with lower- grade open fractures: a propensity-matched cohort study. J Bone Joint Surg Am. 2014;96(5):380– 6. PMID: 24599199

Osteomielitis crónica del desbridamiento a la clasificación

PABLO CORRALES ÁLVAREZ MD[1], KUSHAL LAKHANI MD[1],
PABLO S CORONA MD, PHD[2]
1- SERVICIO DE CIRUGÍA ORTOPÉDICA Y TRAUMATOLOGÍA. HOSPITAL UNIVERSITARIO NUESTRA SEÑORA DE LA CANDELARIA. SANTA CRUZ DE TENERIFE, ESPAÑA.
2- SERVICIO DE CIRUGÍA ORTOPÉDICA Y TRAUMATOLOGÍA. HOSPITAL UNIVERSITARIO VALL D´HEBRON. BARCELONA, ESPAÑA.

REV SOC CAN TRAUMATOL ORTOP. 2026; 6 (1):17 - 19

Introducción.

"El desbridamiento radical no debe estar limitado por la preocupación de crear defectos óseos o de tejidos blandos"

Definición, fisiopatología y relevancia clínica de la osteomielitis.

La osteomielitis es una zona de hueso muerto infectado, rodeado por tejidos blandos comprometidos.[1] Su fisiopatología se basa en la existencia de un biofilm bacteriano, que suele producirse por la llegada exógena de patógenos a un hueso previamente dañado (traumática o quirúrgicamente). Es una patología eminentemente quirúrgica que requiere de manejo multidisciplinar en centros especializados.[2]

Consensos internacionales y clasificación clínica.

Es vital tener en cuenta los consensos del IMC (International consensus meeting on musculoesqueletical infection), respecto al biofilm.

La clasificación UTMB o Cierny-Mader establece 12 estadíos clínicos basado en IV tipos anatómicos y diferentes Host o clases fisiológicas.[1,2]

AUTOR PARA CORRESPONDENCIA:
PABLO CORRALES ÁLVAREZ MD

SERVICIO DE CIRUGÍA ORTOPÉDICA Y TRAUMATOLOGÍA. HOSPITAL UNIVERSITARIO NUESTRA SEÑORA DE LA CANDELARIA. CARRETERA DEL ROSARIO, 145, 38010 SANTA CRUZ DE TENERIFE.

EMAIL: PABLOBODY75@HOTMAIL.COM

Tipo de Cierny	Tipo Anatómico	Ejemplo	Tratamiento quirúrgico	Esquema
I	**Intramedular:** limitada a la zona endóstica.	Clavo endomedular infectado.	Eliminación del implante + fresado endomeduar +/- obliteración espacio muerto intramedular.	Medular
II	**Superficial:** afectación superficial de la cortical.	Osteomielitis secundaria a una úlcera por decúbito.	Decortificación hasta hueso viable + reconstrucción defecto de cobertura.	Superficial
III	**Localizada:** afectación completa de la cortical y la médula. Segmento estable.	Osteomielitis postraumática tras la colocación de una placa de osteosíntesis.	Secuestrectomia +/- saucerización. Obliteración espacio muerto. Posible reconstrucción partes blandas.	Localizada
IV	**Difusa:** afectación permeativa y difusa de todo el segmento óseo. Segmento potencialmente inestable.	Pseudoartrosis séptica.	Resección segmentaria ósea + estabilización. Requiere técnicas de reconstrucción ósea.	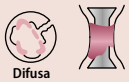 Difusa

La Ortopedia Oncológica y la patología séptica osteoarticular comparten muchos principios, como la prevención, el manejo multidisciplinar, la realización de desbridamientos radicales buscando márgenes libres y la quimioterapia o antibioterapia como tratamiento adyuvante.[2]

Pilares del tratamiento de la osteomielitis crónica.

Se han establecido secuencias o pilares en el tratamiento de la osteomielitis crónica.[2,5]

- **Primer pilar: desbridamiento quirúrgico**: La optimización de las patologías de base son prioritarias.[3] Debe ser radical, atraumático, respetando tejidos blandos y periostio y retirando todo el material de osteosíntesis. Durante la cirugía, evitar termonecrosis utilizando sierras nuevas de alta velocidad e irrigación contínua con SF; el signo de paprika nos muestra el margen óptimo.[1,2,3] Es importante conocer que menos de un 70% del volumen cortical es inestable y se pueden requerir

resecciones segmentarias, sobretodo en OC grado IV, que requieran de un manejo inicial o definitivo con fijación externa circular. Realizar Friedrich de cicatrices previas, cerrando sin tensión con monofilamento. Se han establecido protocolos de varias intervenciones con altas tasas de curación.[4,5]

- **Segundo pilar**: diagnóstico intraoperatorio microbiológico.
- **Tercer pilar:** obliteración del espacio muerto
- **Cuarto pilar:** Antibioterapia dirigida.
- **Quinto pilar:** Reconstrucción de los tejidos blandos.
- **Sexto pilar**: Reconstrucción ósea.

Conclusión.

La ausencia de un equipo multidisciplinar y la inexperiencia en el desbridamiento son factores de mal pronóstico en el tratamiento de la osteomielitis crónica.

Bibliografía.

1. Cierny G, DiPasquale D. Treatment of chronic infection. J Am Acad Orthop Surg. 2006;14(10 Spec No.):S105-110.

2. Pablo S. Corona. Osteomielitis,21 Boletín MBA Institute.

3. Brad Parsons, MD, Elton Strauss, MD, FACS. Surgical management of osteomyelitis The American Journal of Surgery. Volume 188 Issue 1 Pages 57-66

4. Pablo S.Corona, Carla Carbonel-Rosell,Three-stage limb salvage in tibial fracture related infection with composite boné soft-tissue defect.Orhopaedic and Trauma Surgery .Published online :December 2021

5. Ferreira N, Tanwar YS. Systematic Approach to the Management of Post-traumatic Segmental Diaphyseal Long Bone Defects: Treatment Algorithm and Comprehensive Classification System. Strategies Trauma Limb Reconstr 2020;15(2):106–116.

Fractura de cadera: correcta selección del implante.

JORGE JUAN SIERRA SERRANO[1], MAXIMILIANO EUGENIO NEGRI[1]
1- SERVICIO DE CIRUGÍA ORTOPÉDICA Y TRAUMATOLOGÍA.
HOSPITAL FUERTEVENTURA VIRGEN DE LA PEÑA.

REV SOC CAN TRAUMATOL ORTOP. 2026; 6 (1): 20 - 22

Introducción.

Las fracturas de cadera representan un problema de salud pública de gran relevancia debido a su elevada incidencia, especialmente en la población adulta mayor, y al importante impacto que generan en términos de morbimortalidad, deterioro funcional, dependencia y costes sociosanitarios. Estas lesiones se asocian frecuentemente a una pérdida significativa de la autonomía, un aumento de la institucionalización y una reducción de la calidad de vida, lo que las convierte en un desafío prioritario para los sistemas de salud. En este contexto, el abordaje terapéutico adecuado resulta fundamental, ya que el tratamiento debe individualizarse según el tipo de fractura, la edad del paciente, su nivel funcional previo y la presencia de comorbilidades. Una correcta indicación terapéutica y una intervención oportuna permiten optimizar la recuperación funcional, reducir complicaciones y mejorar el pronóstico tanto a corto como a largo plazo.

Fracturas extracapsulares por fragilidad y elección de implante.

En el caso de las fracturas extracapsulares de cadera por fragilidad, los dispositivos extramedulares, como el tornillo deslizante de cadera, han demostrado resultados funcionales comparables a los obtenidos con dispositivos cefalomedulares1. No obstante, los clavos cefalomedulares se asocian a un menor riesgo de infección y de falta de consolidación, aunque presentan un mayor riesgo de fractura relacionada con el implante, lo que debe ser considerado al momento de la elección del método de fijación. Estas diferencias subrayan la importancia de una adecuada selección del implante en función de las características de la fractura y del paciente.

AUTOR PARA CORRESPONDENCIA:
JORGE JUAN SIERRA SERRANO

SERVICIO DE TRAUMATOLOGIA HOSPITAL VIRGEN DE LA PEÑA. CARRETERA AEROPUERTO 1. FUERTEVENTURA CP 35600.

EMAIL: JORGEJUANSIERRA@GMAIL.COM

Fracturas del cuello femoral en pacientes jóvenes.

En pacientes jóvenes con fracturas del cuello femoral en las que está indicada la osteosíntesis, se han evaluado distintas técnicas de fijación interna. Estudios retrospectivos han comparado el uso de tornillos canulados con el sistema femoral neck system (FNS), mostrando que este último proporciona una mayor estabilidad biomecánica. El FNS se ha asociado a menores tasas de desplazamiento secundario y de fracaso de la osteosíntesis, especialmente en fracturas inestables, lo que sugiere que puede constituir una alternativa eficaz y segura en este grupo de pacientes[2].

Fracturas intracapsulares desplazadas en pacientes ancianos.

Por otro lado, el manejo quirúrgico de las fracturas intracapsulares desplazadas en pacientes ancianos ha evolucionado en las últimas décadas. Si bien la hemiartroplastia fue históricamente el tratamiento de elección, en la actualidad se observa una tendencia creciente hacia el uso de la artroplastia total de cadera en pacientes seleccionados[3]. Esta evolución se basa en evidencia científica que muestra mejores resultados funcionales y una menor necesidad de reintervenciones en aquellos pacientes tratados con prótesis total, especialmente en individuos con mayor nivel funcional previo y expectativa de vida prolongada.

Tipo de fijación protésica y riesgo de revisión.

La elección del tipo de fijación protésica también ha demostrado ser un factor determinante en los resultados a largo plazo. Análisis de grandes registros nacionales[4] han evidenciado que los tallos no cementados se aso-

cian a un mayor riesgo de revisión en comparación con los cementados, particularmente en mujeres de edad avanzada, quienes presentan la mayor tasa de fallos del implante. Estos hallazgos refuerzan la necesidad de individualizar la elección del método de fijación, teniendo en cuenta factores demográficos como la edad y el sexo, y respaldan el uso preferente de tallos cementados en pacientes ancianos para reducir el riesgo de revisión temprana.

Factores biomecánicos y estabilidad tras artroplastia total.

Finalmente, la estabilidad tras la artroplastia total de cadera se ve influida por factores biomecánicos adicionales, como el offset de cadera y el balance espinopélvico[5]. Una restauración inadecuada del offset, especialmente su disminución, se asocia a un mayor riesgo de inestabilidad y luxación protésica. Asimismo, las alteraciones en la movilidad espinopélvica y la rigidez lumbar modifican la orientación funcional del componente acetabular durante los cambios posturales, incrementando el riesgo de luxación postoperatoria. Estos aspectos destacan la importancia de una planificación preoperatoria exhaustiva que contemple tanto la restauración adecuada de los parámetros biomecánicos de la cadera como la evaluación del balance espinopélvico, con el objetivo de optimizar la estabilidad y los resultados clínicos.

Bibliografía.

1. Lewis SR, Macey R, Gill JR, Parker MJ, Griffin XL. Cephalomedullary nails versus extramedullary implants for extracapsular hip fractures in older adults. Cochrane Database Syst Rev. 2022 Jan 26;1(1):CD000093.

2. Guillén Botaya E, Soler García Á, Aparicio Martínez JL, Tejeda Gómez A, Segura Llopis F, Silvestre Muñoz A. Fixation of adult femoral neck fractures: Retrospective comparison between cannulated screws and femoral neck system (FNS). Rev Esp Cir Ortop Traumatol. 2024 Oct 15:S1888-4415(24)00163-2.

3.Hopley C, Stengel D, Ekkernkamp A, Wich M. Primary total hip arthroplasty versus hemiarthroplasty for displaced intracapsular hip fractures in older patients: systematic review. BMJ. 2010 Jun 11;340:c2332.

4. Dale H, Børsheim S, Kristensen TB, Fenstad AM, Gjertsen JE, Hallan G, Lie SA, Furnes O. Fixation, sex, and age: highest risk of revision for uncemented stems in elderly women - data from 66,995 primary total hip arthroplasties in the Norwegian Arthroplasty Register. Acta Orthop. 2020 Feb;91(1):33-41.

5. Heckmann ND, Chung BC, Wier JR, Han RB, Lieberman JR. The Effect of Hip Offset and Spinopelvic Abnormalities on the Risk of Dislocation Following Total Hip Arthroplasty. J Arthroplasty. 2022 Jul;37(7S):S546-S551. doi: 10.1016/j.arth.2022.02.028. Epub 2022 Feb 18. PMID: 35277310.

Artroscopia de muñeca, ¿por dónde empiezo?

ISIDRO JIMÉNEZ MD, PHD [1,2] ; JONATHAN CABALLERO MARTEL MD [1,2] ; JOSÉ MEDINA MD, PHD [2,3]
1- SERVICIO DE CIRUGÍA ORTOPÉDICA Y TRAUMATOLOGÍA. HOSPITAL UNIVERSITARIO INSULAR DE GRAN CANARIA.
2- SERVICIO DE CIRUGÍA ORTOPÉDICA Y TRAUMATOLOGÍA. HOSPITAL UNIVERSITARIO SAN ROQUE LAS PALMAS.
3- MUTUA DE ACCIDENTES DE CANARIAS – MAC. LAS PALMAS DE GRAN CANARIA.

REV SOC CAN TRAUMATOL ORTOP. 2026; 6 (1): 23 - 25

Introducción.

La artroscopia ha cambiado radicalmente la forma en que tratamos las lesiones traumáticas y no traumáticas de la muñeca. Permite evaluar y tratar la patología intraarticular (y algunas lesiones extraarticulares) de forma directa, precisa y mínimamente invasiva. Actualmente es considerada la técnica "patrón oro" en el diagnóstico de la patología intra–articular.[1]

El equipamiento necesario y los principios básicos son similares a la artroscopia de articulaciones más grandes, pero la muñeca tiene algunas particularidades anatómicas y funcionales que la hacen única.

Para hacer una artroscopia de muñeca de forma segura, es necesario conocer la anatomía en detalle y, además, se precisa un instrumental más pequeño que el utilizado en la rodilla o el hombro empleándose ópticas de 2,4 o 2,7mm de diámetro.

Hoy en día se pueden hacer infinidad de procedimientos de forma artroscópica, algunos de ellos de gran complejidad, pero al igual que en cualquier otra disciplina, debemos empezar de forma progresiva.

AUTOR PARA CORRESPONDENCIA:
ISIDRO JIMÉNEZ MD, PHD, FEBOT

SERVICIO DE CIRUGÍA ORTOPÉDICA Y TRAUMATOLOGÍA. HOSPITAL UNIVERSITARIO INSULAR DE GRAN CANARIA. AVENIDA MARÍTIMA DEL SUR S/N. LAS PALMAS DE GRAN CANARIA. 35016 LAS PALMAS, ESPAÑA.
EMAIL:ISIDRO_JIMENEZ@HOTMAIL.COM

Escalera de aprendizaje

La lesión para iniciarse en la artroscopia de muñeca no es una fractura articular de radio distal. Desafortunadamente muchos hemos empezado en fracturas durante las guardias porque es cuando podíamos utilizar el artroscopio con un argumento tangible de su utilidad, pero esto no es lo ideal.

El aprendizaje de la artroscopia de muñeca se puede dividir en diferentes niveles o peldaños que debemos ir subiendo progresivamente como si de una escalera se tratara.

1. **Instalación y material necesario.**
   Antes de empezar debemos conocer el instrumental necesario y las particularidades de la técnica. Debemos saber dónde situar la torre de artroscopia, conectar la cámara, fuente de luz y motor. Debemos tener una vaina y obturador apropiados para muñeca y que encaje con la óptica. Es imprescindible conocer el sistema de tracción y cómo se monta paso por paso. Debemos conocer también el material fungible (sinoviotomos, fresas, etc) y que sean los apropiados para el motor. Por último, debemos saber cómo debe estar colocado el brazo del paciente para realizar la tracción correctamente. Todos estos pasos, que podrían sobrentenderse y en ocasiones se delegan a personal de enfermería o personal comercial, son los más importantes cuando uno empieza ya que, un fallo en cualquiera de ellos, puede suponer que la artroscopia no pueda realizarse minando la moral de quien empieza y dando un argumento de oposición a otros.

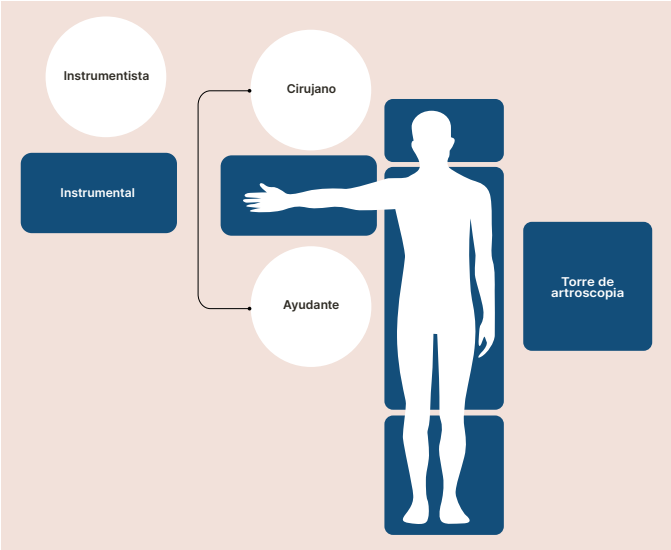

FIGURA 1: COLOCACIÓN EN QUIRÓFANO.

2. **Artroscopia diagnóstica.**
Empezar dominando los portales. Se han descrito numerosos portales radio y mediocarpiana si bien la inmensa mayoría de las técnicas sólo requieren portales radiocarpianos dorsales (3-4 y 6R) y mediocarpianos (MCR y MCU). Cualquier artroscopia empieza siendo diagnóstica y, por tanto, en la mayoría de ellas deberemos inspeccionar las articulaciones radio y mediocarpiana. Realizar correctamente los portales nos permitirá ver sin dificultad todo lo que debemos ver.

3. **Gangliones.**
Inicialmente dorsales. Localizamos el ganglión observando un abultamiento en la cápsula dorsal y sinovitis. No siempre se observa el pedículo con nitidez, pero esto no es factor de riesgo para las recidivas. Consiste en escindir todo el tejido capsularredundante y la sinovial hipertrofiada hasta dejar una ventana capsular dorsal de 1 cm 2 con precaución de no dañar los tendones extensores.

4. **Fibrocartílago triangular (FCT) y capsulodesis escafo–lunar.**
La reparación de lesiones periféricas del FCT mediante suturas fuera–dentro es una excelente técnica de inicio. No es compleja y se realiza en la articulación radio–carpiana donde hay más espacio. La capsulodesis en lesiones escafo–lunares exige triangular y manipular suturas en la medio–carpiana, algo más difícil pero igualmente es una técnica básica.

5. **Fracturas de radio distal.**
Debemos empezar en fracturas articulares sencillas, comprobar reducción y descartar lesiones asociadas. Con el paso del tiempo podremos asistir la reducción de fracturas complejas.

6. **Pseudoartrosis, ligamentoplastias y paliativa.**
La cirugía de la pseudoartrosis de escafoides, ligamentoplastias escafo–lunares o una artrodesis de cuatro esquinas requieren un manejo avanzado de la artroscopia de muñeca y también de la cirugía abierta. Es imprescindible tener un conocimiento anatómico tridimensional y un entrenamiento adecuado ya que son cirugías largas, con múltiples pasos que combinan cirugía abierta, percutánea y artroscópica. Debemos ser prudentes.

7. **Artrolisis artroscópica y radio-cubital distal.**
Probablemente lo más complejo. La rigidez de muñeca suele asociar un engrosamiento capsular que limita la distracción y, por tanto, el espacio articular es limitado. Además, inicialmente suele haber mucha fibrosis articular que también limita la visión inicial. El espacio radio–cubital distal es igualmente reducido y hacer los portales es complejo. Afortunadamente las indicaciones son limitadas.

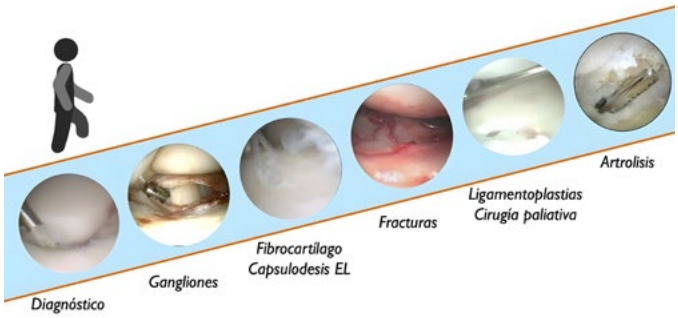

FIGURA 2: ESCALERA DE APRENDIZAJE

Al igual que en otras regiones, la artroscopia ha cambiado la cirugía de la muñeca. Es una herramienta fantástica, útil en multitud de pacientes y escenarios. Se pueden hacer infinidad de procedimientos, pero debemos empezar de forma progresiva, sentar bien las bases del aprendizaje y ser prudentes para ir subiendo peldaños de forma segura. Si es posible, intenta tener referentes que te ayuden a empezar e ir avanzando poco a poco. Empieza por casos sencillos, ten paciencia, no desistas.

Bibliografía.

1- Jones CM, Grasu BL, Michael S. Murphy MS. Dry Wrist Arthroscopy. J Hand Surg Am. 2015 Feb;40(2):388–90.

2- F. Corella, M. Ocampos, V. Carratalá y C. Martínez. (ed.) Técnicas quirúrgicas en artroscopia de muñeca. 1º ed. 2017 Cometa S.A. Edición digital. ISBN:978-84-697-4944-9.

3- Nuelle JAV, Vivace BJ, Bangura A, Nuelle CW. Wrist Arthroscopy: Positioning, Portal Placement, and Diagnostic Evaluation. Arthrosc Tech. 2024 Sep 11;13(12):103223.

4- Stirling PHC, Duckworth AD, Adams JE, Kakar S. What is the role of arthroscopy in hand and wrist trauma? Bone Joint J. 2025 Mar 1;107-B(3):291–5.

Beca Bolsa de Viaje de la COTCAN

SOCIEDAD CANARIA DE TRAUMATOLOGÍA Y CIRUGÍA ORTOPÉDICA (COTCAN)

REV SOC CAN TRAUMATOL ORTOP. 2026; 6 (1): 26 - 27

Uno de los objetivos de la COTCAN es estimular, ayudar y fomentar laformación continuada de sus socios. En años previos se ha destinado esta ayuda económica a los Médicos Residentes en exclusiva. Escuchando ideas de los socios y debatiendo la cuestión en la Junta Directiva, hemos decidido ampliar la convocatoria a los Médicos Especialistas. Para ello la Fundación COTCAN destinará este año 2000€ repartidos en dos becas de 1000€ cada una para realizar una estancia formativa en un centro de referencia fuera de la Comunidad Autónoma de Canarias. Una de ellas se reservará para médicos que se encuentren en periodo de formación MIR y otra para médicos especialistas en COT.

Requisitos para su solicitud:

- Ser médico residente de 4º o 5º año en la Comunidad Autónoma de Canarias (Debe aportarse certificado del Hospital), en el caso de solicitar la beca para médicos residentes.
- Ser médico especialista en Cirugía Ortopédica y Traumatología, en el caso de solicitar la beca para especialistas.
- Ser socio de la COTCAN a fecha 1 de enero del año en curso.
- Aprobación del centro de destino donde se vaya a realizar la rotación externa en el mismo año de la solicitud de la Beca.

Documentación a aportar:

- Curriculum Vitae normalizado.
- Descripción del proyecto, que deberá contener como mínimo los siguientes apartados: 1- Título del Proyecto; 2- Fecha de inicio y fin de la estancia; 3- Actividades a desarrollar en la institución o centro elegido
- Certificado del Hospital de origen acreditando la condición de médico residente en su 4º o 5º año de formación.
- Carta de recomendación del tutor de residentes del centro de origen (Beca residentes).
- Carta de aceptación del centro de destino.
- Objetivos y justificación de la rotación.
- La documentación debe enviarse mediante correo electrónico a sociedad@cotcan.org y conchigarcia@viajestenmar.com

Baremo de Puntuación:

Máximo 25 puntos

- Expediente académico ponderado (hasta 2 puntos).
- Doctorado: 3 puntos. Calificación cum laude: 1 punto (hasta 4 puntos)
- Publicaciones escritas (hasta 10 puntos):
  - Indexadas: 1 punto + factor de impacto cada una.
  - No indexadas: 0,25 puntos cada una.
- Comunicaciones orales (hasta 4 puntos):
  - Regionales: 0,25 puntos cada una
  - Nacionales: 0,50 puntos cada una
  - Internacionales: 1 punto cada una
- Posters (hasta 3 puntos):
  - Nacionales: 0,20 puntos cada uno.
  - Internacionales: 0,50 punto cada uno.
- Máster relacionado con la Medicina (máximo 2 puntos):
  - Título oficial: 1 punto.
  - Título propio: 0,5 puntos.

Método de pago:

Dos tercios de la beca se pagarán a los solicitantes seleccionados tras la resolución de la beca.

El tercio final se pagará después de la estancia y tras haber remitido a la COTCAN los siguientes documentos:

- Certificación firmada por el Jefe de la Unidad o del Centro o anfitrión de que la visita tuvo lugar.
- Informe de la actividad realizada.

Reporte de actividad:

El médico beneficiario de una beca de la COTCAN deberá elaborar un documento escrito para describir su estancia que será publicada en el siguiente número de la revista siguiente a su estancia.

Además deberá presentar en el Congreso siguiente de la COTCAN una ponencia de 5 minutos contando sus impresiones y experiencias.

Cronograma:

- Fecha límite para presentar solicitud: 1 de Abril del año en curso.
- Fallo del Jurado: El resultado de la Beca se comunicará en la Asamblea Ordinaria.

Tribunal de Valoración:

El Jurado estará formado por los miembros de la Junta Directiva de la COTCAN.

En el caso de no presentarse solicitud alguna, las becas quedaran desiertas no entregándose ninguna. En el supuesto de no presentarse solicitudes para la beca de médico residente o para la de médico especialista, quedará a criterio de la Junta Directiva la conveniencia de otorgar dos de la misma modalidad o dejarla desierta. Esta decisión se basará en el interés del proyecto presentado y los méritos presentados.

La decisión del jurado será inapelable, no admitiéndose a trámite recurso, aclaración o reclamación alguna sobre el fallo.

Islas Canarias, abril de 2026

COTCAN.ORG

COTCAN

Revista de la Sociedad Canaria de Traumatología y Ortopedia.